

Д.Д. Пак, Н.И. Рожкова, М.Н. Киреева, М.В. Ермощенко,
А.А. Назаров, Д.К. Фомин, Н.А. Рубцова

ДИАГНОСТИКА РАКА МОЛОЧНОЙ ЖЕЛЕЗЫ С ПОМОЩЬЮ ЭЛЕКТРОИМПЕДАНСНОЙ ТОМОГРАФИИ

Аннотация

В данной статье оценена эффективность инновационного российского метода скрининга рака молочной железы – электроимпедансной компьютерной томографии. Обследовано 117 женщин, практически здоровых и имеющих различной степени выраженности явления мастопатии, доброкачественные опухоли и рак молочной железы. По результатам клинического испытания прибора «Электроимпедансный компьютерный маммограф с программным обеспечением 5.6» эффективность метода составила 87,39 %. Из 75 больных, имеющих рак молочной железы, у 96 % выявлена 3-я степень риска развития заболевания, у 4 % – 2-я степень риска, в связи с чем больным было рекомендовано дообследование. Установлено, что электроимпедансная томография молочных желез обеспечивает безопасность, комфортность, быстроту и информативность исследования как неинвазивный и бездозовый метод.

Заболеваемость раком молочной железы (РМЖ) у женщин с каждым годом неуклонно растет, ежегодно в мире регистрируется более 1 млн. новых случаев. Абсолютное число впервые выявленных случаев РМЖ в России в 1998 г. – 42607, в 2010 г. уже 57241. «Грубый» показатель заболеваемости РМЖ за 10 лет (1999-2009 гг.) возрос на 24,78 % на 100 тыс. населения, стандартизованный показатель заболеваемости увеличился за те же годы на 15,91 % на 100 тыс. населения. В 2010 году рак молочной железы занимал 20,1 % в структуре заболеваемости злокачественными новообразованиями женского населения России [1], [2]. Распространенность и рост смертности от РМЖ делают задачу ранней диагностики заболевания и совершенствования маммологической службы чрезвычайно актуальной [3]. Основным скрининговый метод – маммографию рекомендуется выполнять один раз в два года женщинам старше 45 лет [3]-[5]. Рентгеномаммографическое исследование молодым женщинам не выполняют, что обусловлено высокой плотностью железистого треугольника, вероятностью пропуска рентгенонегативного рака, а также высокой чувствительностью ткани молочной железы у молодых к лучевой нагрузке.

Целями скрининга являются выявление скрыто протекающего онкологического заболевания и определение круга лиц, подлежащих дорогостоящему обследованию. Данным требованиям соответствует бездозовый прибор электроимпедансной томографии, который дает наиболее полную информацию о первых признаках неблагополучия в молочной железе при обследовании женщин. Прибор позволяет обнаруживать патологию за счет выявления аномалий распределения электропроводностей в тканях молочных желез. Аномалия распределения электропроводности обусловлена как структурными характеристиками исследуемых тканей, так и градиентами токов, возникающими в результате метаболических процессов внутри изучаемого объекта и в окружающих тканях [6]-[15]. Применение бездозового электроимпедансного

томографа для решения задач скрининга у женщин всех возрастов представляется чрезвычайно актуальным.

Цель работы

Целью работы является оценка эффективности метода электроимпедансной компьютерной томографии (ЭИТ) молочных желез в скрининге рака молочной железы.

Материалы и методы

В ФГБУ «МНИОИ им. П.А. Герцена» Минздрава России были обследованы 117 женщин, находящихся на стационарном лечении или амбулаторном обследовании, а также здоровые женщины, добровольно обратившиеся с целью обследования молочных желез. Возраст женщин варьировал от 22 до 84 лет. Всем пациенткам кроме стандартного обследования молочных желез была выполнена электроимпедансная компьютерная томография на приборе «МЭИК с программным обеспечением 5.6» (рис. 1). Маммограф электроимпедансный компьютерный (регистрационное удостоверение № 29/05010303/5420-03 от 03 июля 2003 г.) представляет собой аппарат, регистрирующий перенос электрического заряда при наложении внешнего электрического поля с частотой 50 кГц, отражающий изменения функционального состояния тканей [7], [8], [11]. Прибор состоит из блока с 256 контактами со встроенной микропроцессорной управляющей системой; опорного электрода, который соединен с первым диагностическим узлом и при исследовании размещается на запястье пациента; программного математического обеспечения, позволяющего выполнить интеграцию снимаемых параметров, получить фантомное изображение молочной железы на различной глубине, распределение частот регистрации сигналов по одинаковым параметрам и сохранить полученные данные. Электроимпедансный маммограф МЭИК дает информацию о напряжении на поверхности молочной железы и пространственном распределении

удельного сопротивления (или электропроводности) в ней, информируя о физиологических и патологических процессах в молочной железе, таких как рак, фиброзно-кистозная мастопатия, мастит, инволюция, лактация и др.



Рис. 1. Электроимпедансный компьютерный маммограф МЭИК ©

Методика исследования заключается в том, что после сбора анамнеза, занесения данных в компьютерную программу, осмотра и пальпации молочную железу увлажняют и панель, состоящую из 256 электродов окружностью 12 см, прикладывают к молочной железе так, чтобы световой маркер соответствовал соску (рис. 2). Изменяя положение прибора, достигают максимального количества контактов. Нажав кнопку «старт» на передней поверхности панели или на мониторе компьютера, запускают процесс измерения (рис. 3) длительностью 20 с, после которого запускается процесс реконструкции изображения.



Рис. 2. Укладка панели МЭИК 5.6 к поверхности молочной железы

После завершения реконструкции выполняют анализ появляющихся 7 последовательных изображений, соответствующих сечениям молочной железы в аксиальной проекции с возрастающей глубиной от 0,4 до 5,2 см – от ареолы до ретромаммарного пространства. В маммографе МЭИК используются измерительная система и алгоритм реконструкции изображений, позволяющий визу-

ализировать статические распределения электропроводности в тканях молочной железы, прилегающей к поверхности электродов. Ток, проходя через ткани молочной железы, создает объемное распределение электрического потенциала. Передача данных и измерения идут параллельно, и для выполнения полного цикла измерений требуется около 35 с. Метод дает не просто интегральное значение проводимости, сводя весь объем молочной железы к плоскости, а реконструирует послойные изображения, как в классической томографии. В поле для работы с изображением после сканирования молочной железы появляются семь изображений молочной железы (рис. 4), соответствующих плоскостям.

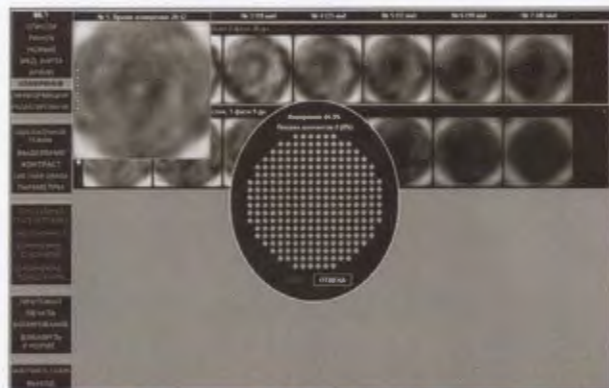


Рис. 3. Окно монитора: процесс сканирования

На данной электроимпедансной маммограмме представлено изображение правой молочной железы. Очаг злокачественного образования расположен во внутренних квадрантах молочной железы. Программа вычисляет индекс средней электропроводности, максимальную и минимальную электропроводность, среднееквадратическое отклонение и экстремум, выполняет построение графиков распределения электропроводности, сравнение электропроводности левой и правой железы с вычислением процента расхождения распределения электропроводности.

При анализе полученных данных электроимпедансной томографии молочных желез с помощью МЭИК вывод делают на основе оценки графических, численных и визуальных характеристик. Каждый из параметров имеет свой балл информативности. Вывод о состоянии молочных желез осуществляют методом «взвешенных оценок», где кроме визуального анализа полученных электроимпедансных томографических снимков оценивают абсолютные значения статистических параметров распределения электропроводности внутри молочной железы и отношение этих критериев. Каждому визуальному, статистическому, графическому и математическому критерию, отличающемуся от нормального, соответствует свой балл. Общий балл переводят в процент вероятности патологии. Сопоставление процентов вероятности патологии с практическими рекомендациями тактики ведения пациенток позволило выделить три степени риска развития заболевания (табл. 1).

Таблица 1

Рекомендации и степень риска заболевания на основе процентов вероятности патологических изменений по данным ЭИТ молочных желез

Процент вероятности патологических изменений по данным ЭИТ молочных желез	Степень риска	Рекомендация
<33 %	0	Норма
33...44 %	1	Плановое наблюдение один раз в полгода
45...55 % или отношение между процентами слева и справа более 10	2	Полное маммологическое обследование
>55 %	3	Высокий риск развития патологических изменений. Срочное обследование

Диагноз каждой обследуемой пациентки на этапе выполнения ЭИТ был неизвестен. Было проведено комплексное клиничко-инструментальное обследование 42 пациенток, имеющих различной степени выраженности явления мастопатии или доброкачественные образования молочных желез, но не имеющих патологических изменений, и 75 пациенток, имеющих морфологическое подтверждение рака молочной железы I-III стадий.

В плане комплексного обследования молочных желез всем пациенткам были выполнены ультра-

звуковое исследование (УЗИ) и цифровая рентгеновская маммография (РМГ), предназначенные для комплексного маммологического обследования (с учетом возраста).

Результаты

При ЭИТ погрешность каждого критерия при оценке корреляции узловых образований, выявляемых на УЗИ и/или РМГ, на большой выборке пациенток с различными диагнозами превышала статистически достоверную. Однако принцип интеграции взвешенных оценок позволил во всех случаях регистрировать нарушения в распределении электропроводности с различной степенью риска. Данный факт обусловлен тем, что любые патологические изменения на разных этапах своего развития влияют на критерии, включенные в систему интегральной оценки. При попытке использования ЭИТ для дифференциальной диагностики были получены результаты, приведенные в табл. 2.

При ЭИТ в 98 % случаях при выявлении патологических изменений в ходе маммологического обследования наблюдались нарушения в распределении электропроводности с различной степенью риска. По результатам клинического испытания прибора «Электроимпедансный компьютерный маммограф с программным обеспечением 5.6» из 75 больных, имеющих рак молочной железы, у 96 % (72 человека) выявлена 3-я степень риска развития заболевания, у 4 % (3 человека) – 2-я степень риска, что позволяет рекомендовать дообследование. Ложноположительные результаты выявлены в 12,61 % случаев, что указывает на необходимость

Таблица 2

Вероятность патологических изменений при различных состояниях ткани молочной железы

Патологическое состояние молочной железы	Норма	Рак	Диффузная фиброзно-кистозная мастопатия	Диффузная фиброзная мастопатия	Жировая инволюция
Средние значения вероятностей патологии на ЭИТ молочных желез, %	30,5	59,5	42	44,5	53,75
Отклонение от средних, %	10,9	12,0	12,3	14,5	5,0
Количество обследованных женщин	6	75	21		15

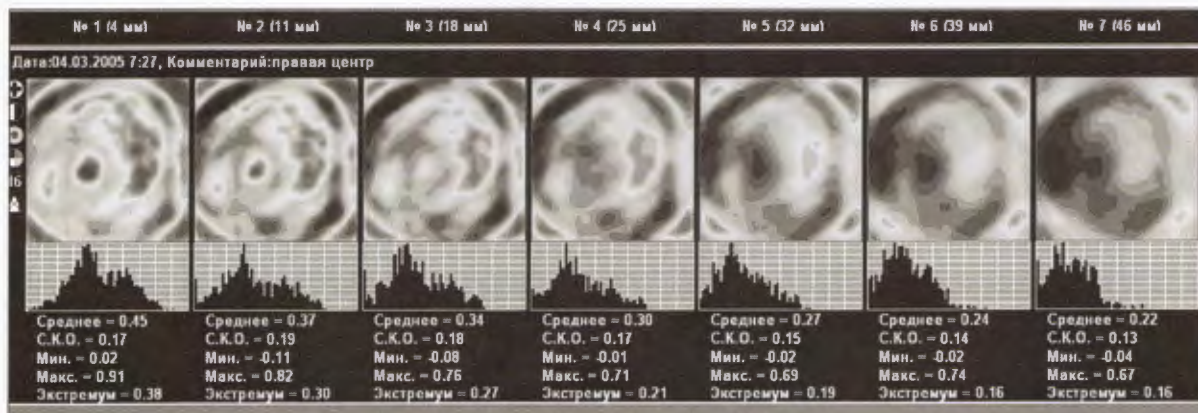


Рис. 4. Семь плоскостей сканирования изображения молочной железы

строгое динамическое наблюдения за данной группой больных. Таким образом, эффективность метода составила 87,39 %.

Выводы

- Маммограф электроимпедансный компьютерный выполняет функциональные задачи скрининга заболеваний молочных желез. Опухоли обнаруживаются на изображениях в виде зон с аномальными значениями электропроводности.
- Прогноз вероятности патологических изменений в молочной железе по данным ЭИТ соответствует определенной степени риска развития заболевания; 96 % больных раком молочной железы имеют 3-ю степень риска развития заболевания.
- Электроимпедансная томография молочных желез с помощью прибора МЭИК является неинвазивным и бездозовым методом. Метод обеспечивает безопасность, комфортность, быстроту и информативность исследования.
- Эффективность метода электроимпедансной томографии молочных желез в скрининге рака молочной железы составляет 87,39 %.

Рекомендации

Использование ЭИТ целесообразно для скрининга заболеваний молочных желез при первичном обращении женщин и для контроля лекарственного лечения. При выявленных изменениях на электроимпедансных томограммах необходимо обязательное дообследование: клинический осмотр, ультразвуковое и рентгеномаммографическое исследования.

Список литературы:

1. Злокачественные новообразования в России в 2009 году (заболеваемость и смертность) / Под ред. В.И. Чиссова, В.В. Старинского, Г.В. Петровой. – М., 2010. 252 с.
2. Баженова А.П., Островцев Л.Д., Хаханашвили Г.Н. Рак молочной железы. – М., 1985. 266 с.
3. Маммология: национальное руководство / Под ред. В.П. Харченко, Н.И. Рожковой. – М., 2009. 328 с.
4. Рожкова Н.И. Современное состояние маммологической службы в Российской Федерации / Сборник «Актуальные вопросы маммологии». – М., 2001. С. 13-22.
5. Клиническая маммология. Современное состояние проблемы / Под ред. Е.Б. Камповой-Полевой, С.С. Чистякова. – М.: ГЕОТАР-Медиа, 2006. 512 с.
6. Корженевский А.В. Квазистатическая электромагнитная томография для биомедицины / Автореферат на соискание уч. ст. канд. физ-мат. наук. – М., 2009. 32 с.
7. Корженевский А.В. Электроимпедансная томография: исследования, медицинские приложения, коммерциализация // Альманах клинической медицины. Т. XII. II Троицкая конференция «Медицинская физика и инновации в медицине», г. Троицк, 2006. С. 58.
8. Корженевский А.В., Корниенко В.Н., Культасов М.Ю. и др. Электроимпедансный компьютерный томограф для медицинских приложений // Приборы и техника эксперимента. 1997. № 3. С. 133.

9. Михайлов Э.А. Возможности профилактики рака молочной железы / Автореферат дисс. докт. мед. наук. – М., 2000.
10. Назаров А.А., Рожкова Н.И., Фомин Д.К., Якобс О.Э., Борисова О.А. Электроимпедансная томография в распознавании структурных изменений в биологических тканях: экспериментальные данные // Вестник РАН. 2009. № 1. С. 156-158.
11. Рожкова Н.И., Фомин Д.К., Назаров А.А., Якобс О.Э., Борисова О.А. Электроимпедансная маммография в диагностике рака молочной железы // Медицинская радиология и радиационная безопасность. 2009. № 4. С. 47-49.
12. Рубин А.Б. Биофизика. Учебник. В 2-х т. Т. 1. Теоретическая биофизика. – М.: МГУ, 2004. 464 с.
13. Karpov A., Korjnevsky A., Mazurov D., Mazaletskaya A. 3D Electrical Impedance Scanning of Breast Cancer / World Congress on Medical Physics and Biomedical Engineering, Chicago, 2000. 62 p.
14. Фомин Д.К., Назаров А.А., Якобс О.Э. Оценка эффективности электроимпедансной томографии и радионуклидной маммосцинтиграфии в выявлении патологических состояний молочных желез // Радиология. 2009. № 5. С. 46-48.
15. Троханова О.В. Оценка состояния молочных желез в норме и при патологии методом электроимпедансной маммографии / Автореферат дисс. канд. мед. наук. – М., 2003.